


# CANCER DU SEIN

*Prévention clinique et paraclinique*

**Campagne 2022**



CENTRE HOSPITALIER  
**MONKOLE**  
CECFOR - asbl

# OCTOBRE ROSE



## Atelier de formation

THÈME

### La prévention du cancer du sein: clinique et paraclinique

Ce Mercredi 19  
Octobre 2022 | 9h00'



**Prof. Dr. Bienvenu Lebwaze**  
Spécialiste en Anatomopathologie.  
Président du Centre National de lutte contre le Cancer (CNLC).



**Dr. Marie Bila**  
Spécialiste en Imagerie Médicale et radiodiagnostique.  
Chef de division en imagerie médicale au CNLC.



**Prof. Dr. Ally Ndjukeni**  
Spécialiste en Psychiatrie



**Dr. Céline Tendobi**  
Spécialiste en Gynéco-Obstétrique.  
Chef de service au Centre Hospitalier Monkolé.



**Prof. Dr. Roger Mbungu**  
Spécialiste en Gynéco-Obstétrique.  
Doyen de la faculté de médecine de l'Université de Kinshasa.

#### PARTICIPATION

ÉTUDIANT  
**5\$**

MÉD. GÉNÉRALISTE  
**10\$**

MÉD. SPÉCIALISTE  
**15\$**



Cocktails

Rémise de certificat

# Plan

- **Généralités sur les tumeurs**
- **La croissance tumorale**
- **Anatomie, causes, facteurs de risque, facteurs modulateurs**
- **Autopalpation mammaire : recommandations**

# AUTOPALPATION





# GENERALITES SUR LES TUMEURS

**Pour assurer un équilibre constant dans l'organisme, il faut qu'il y ait une stabilité entre les cellules qui naissent et les cellules qui meurent.**

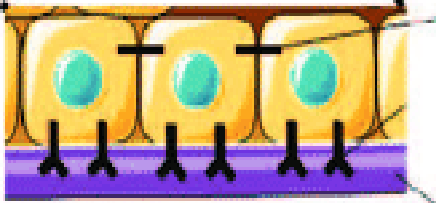
**Lorsque les cellules naissent sans aucun contrôle ou ne meurent plus lorsqu'elles devraient mourir, il y a un désordre dans l'organisme qui peut conduire à un **cancer**.**

# Equilibre dans l'organisme



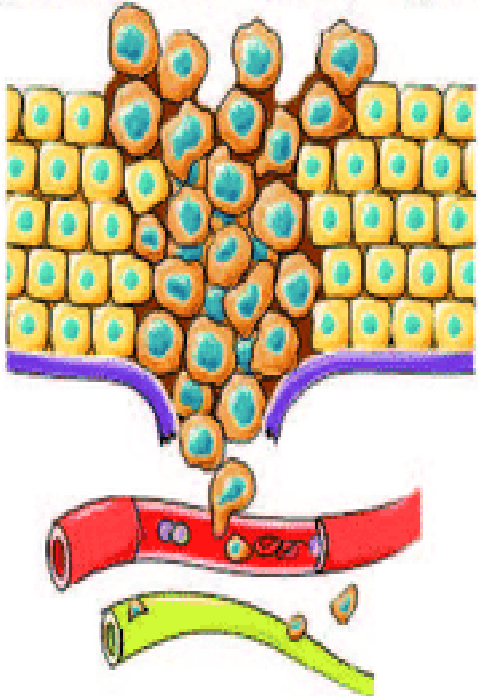
# Croissance tumorale

Croissance tumorale et transition EMT



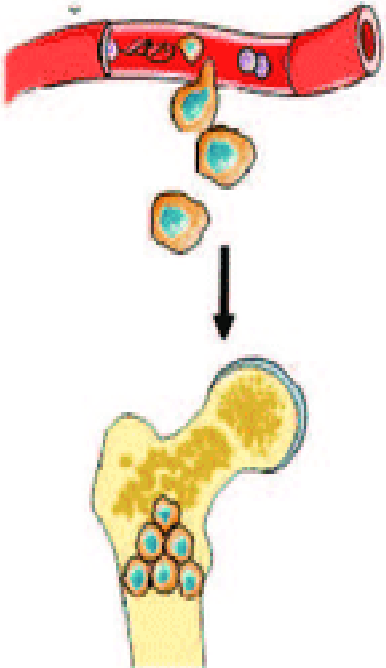
Cadhérine  
Intégrines  
Membrane basale

Invasion tumorale  
(dégradation membrane, migration)



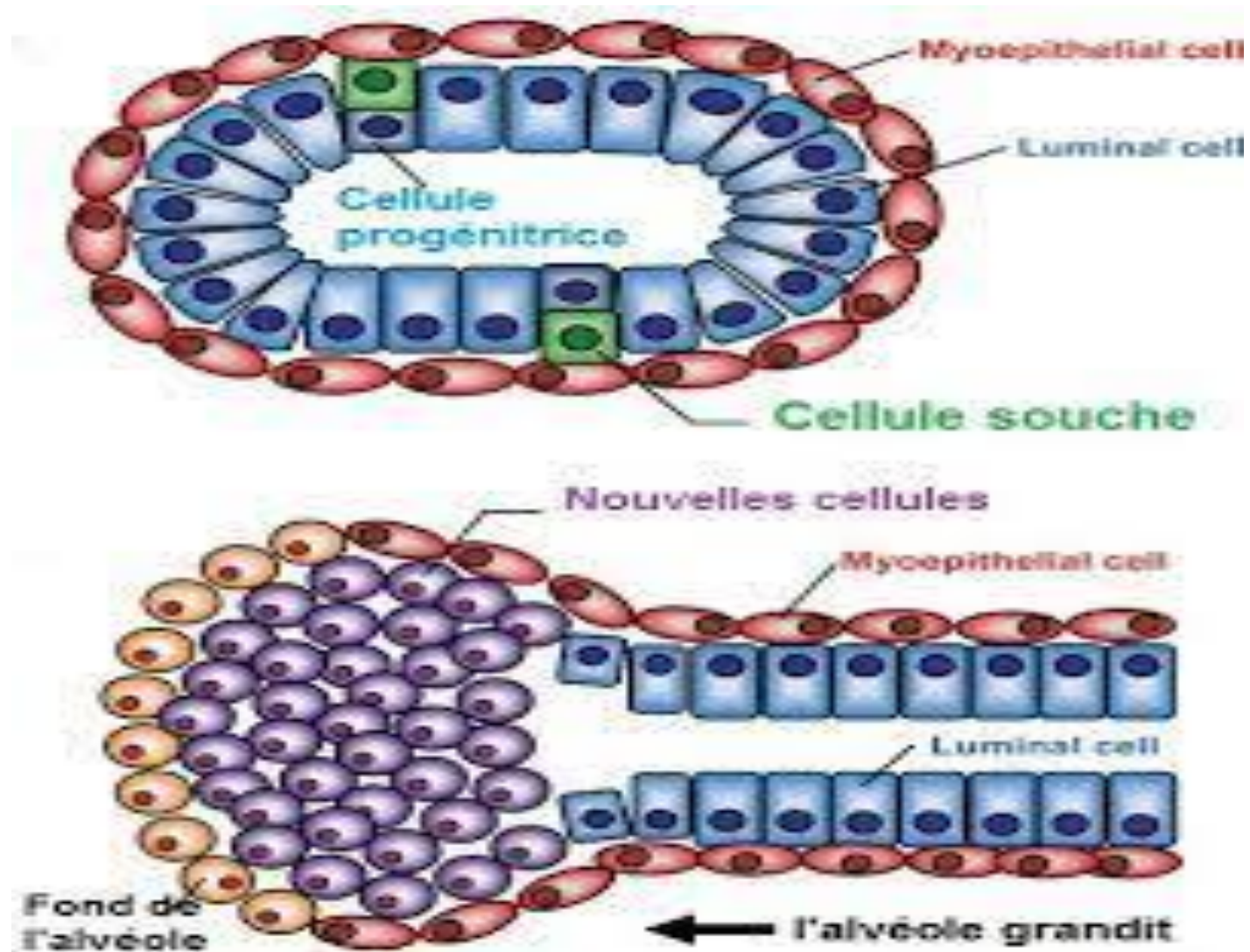
Intravasation  
Dissémination sanguine  
ou lymphatique

Extravasation



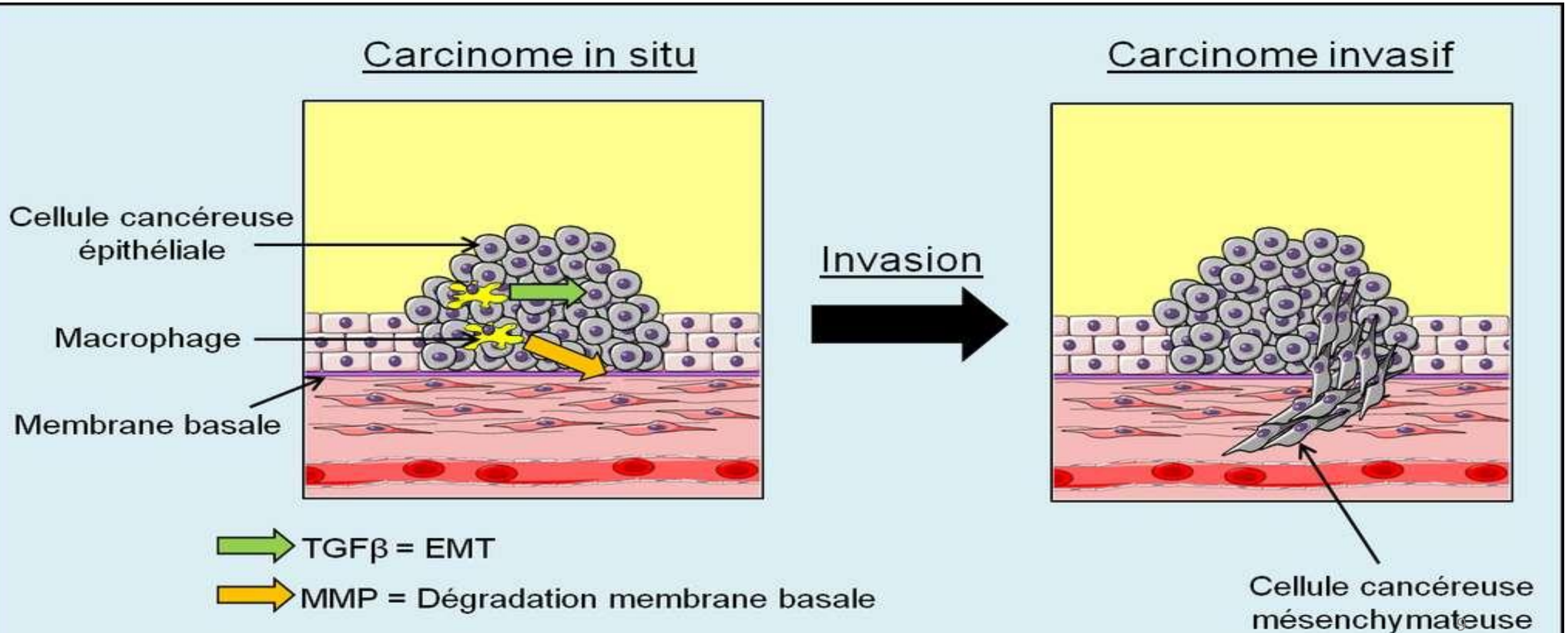
Colonisation de l'organe cible  
Prolifération

# POINT DE DEPART DE LA PATHOLOGIE

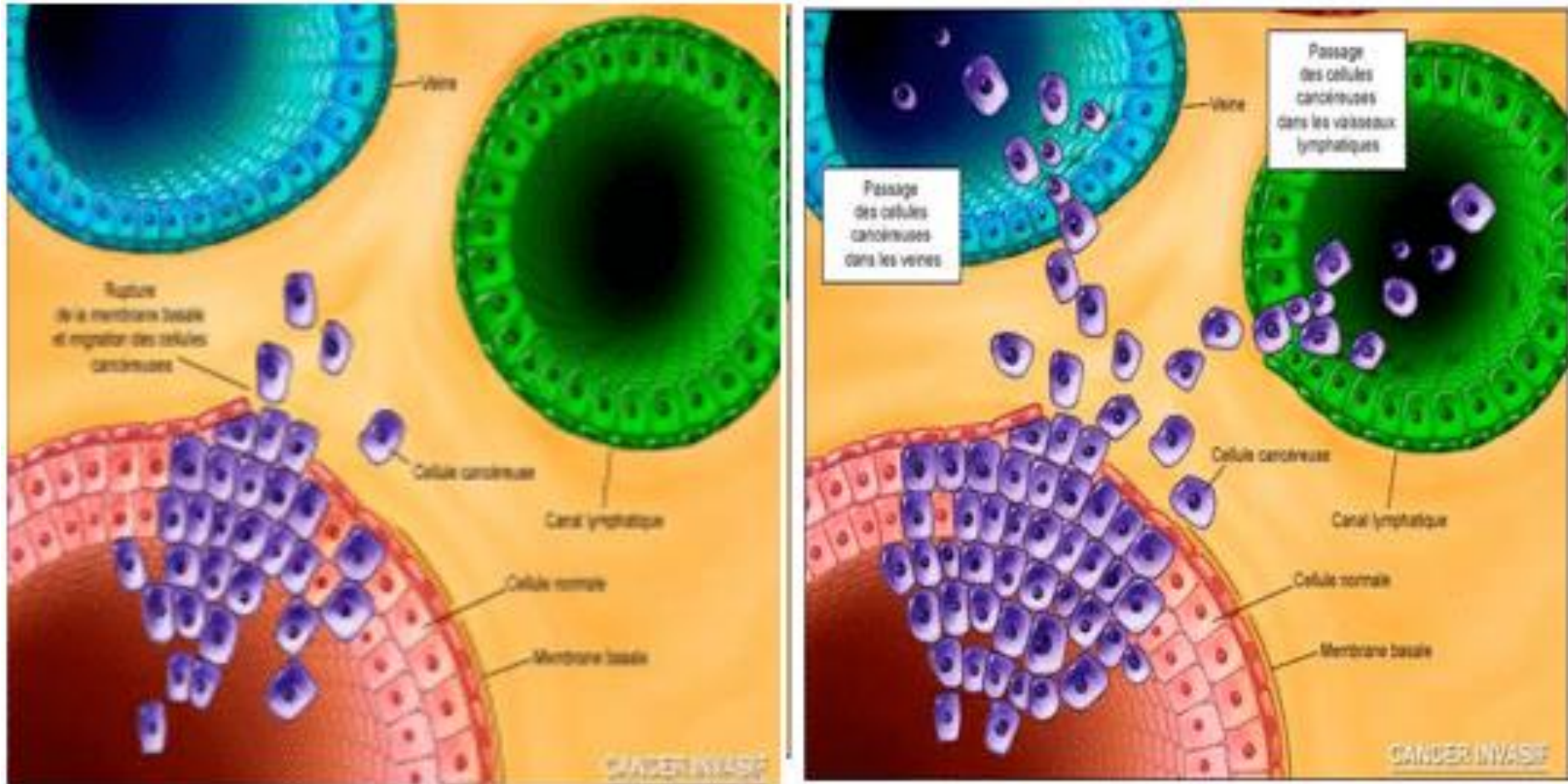


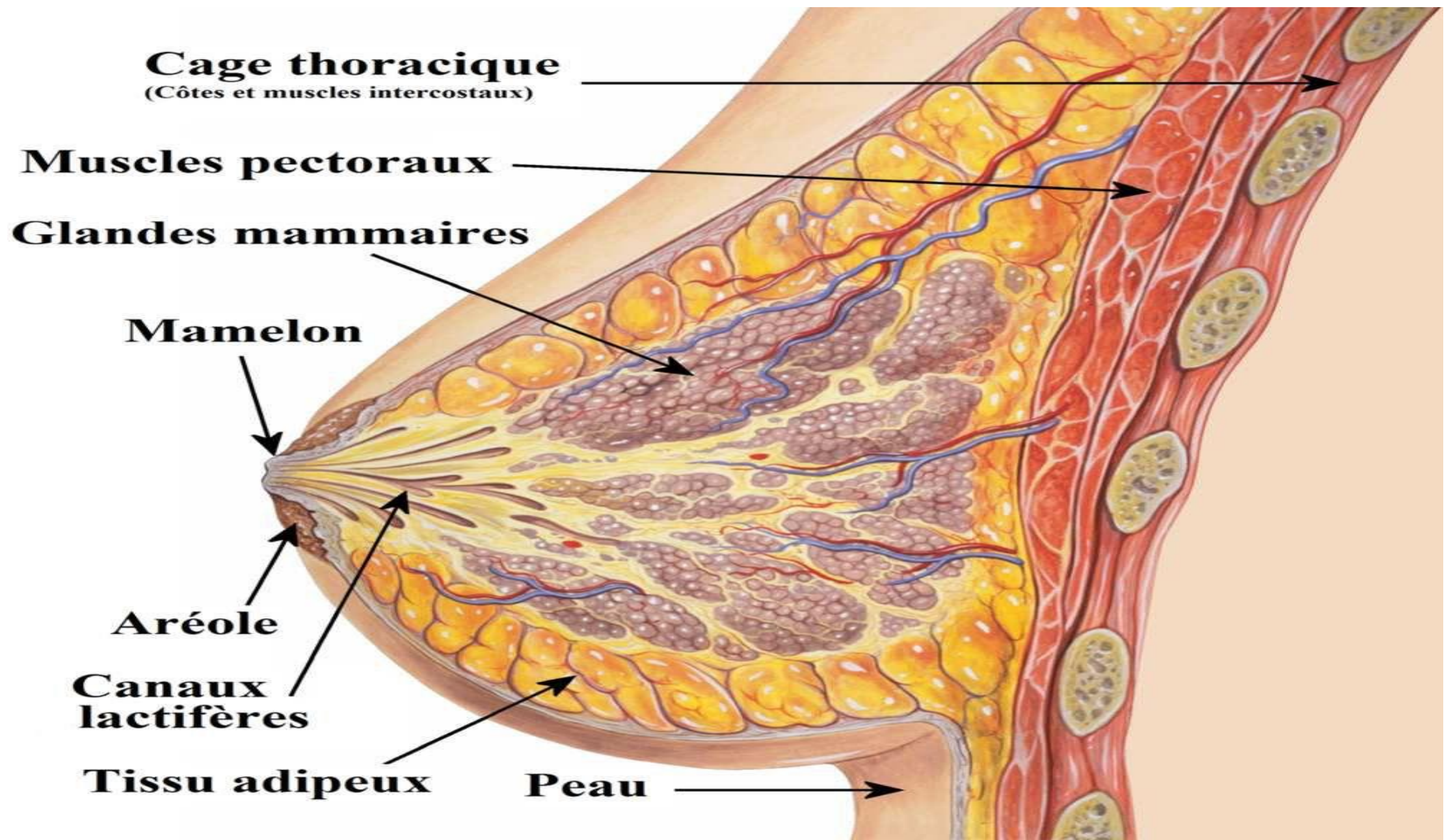


# Invasion des tissus avoisinnants

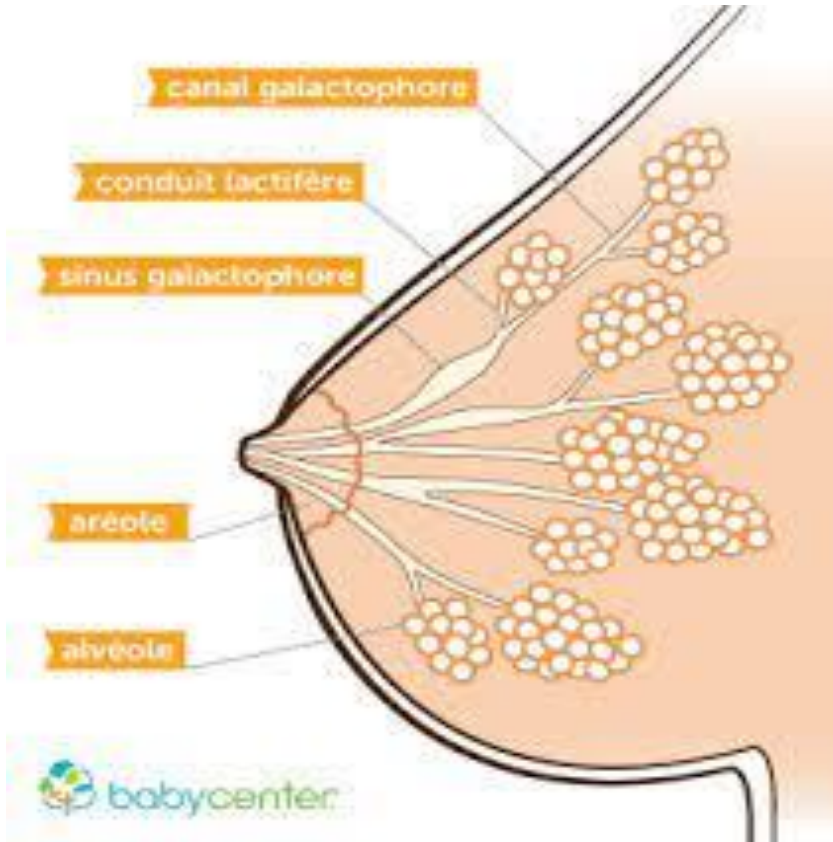


# EVOLUTION DE LA MALADIE

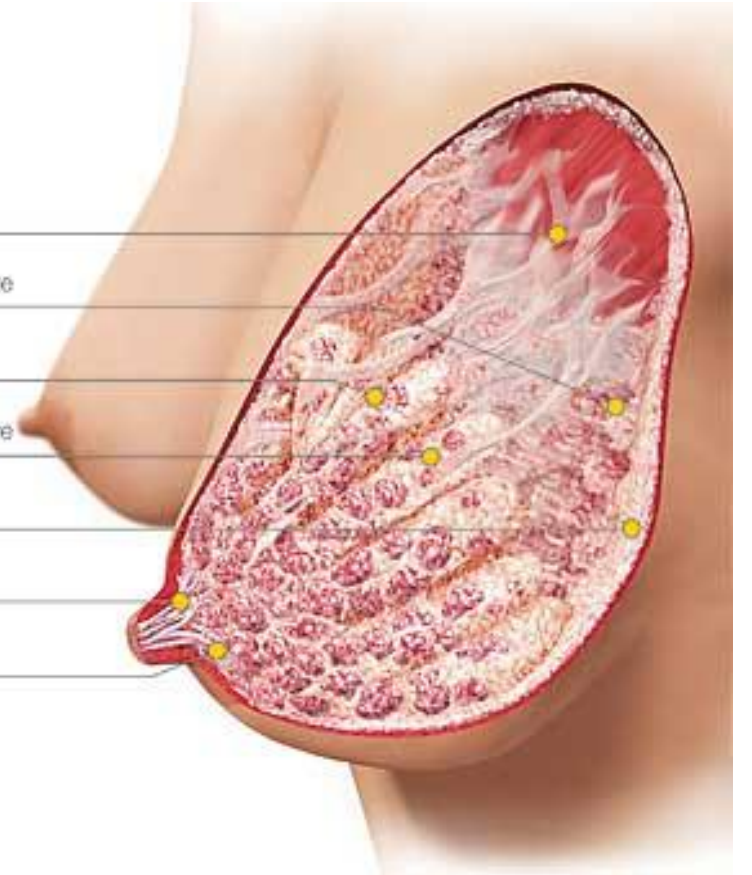




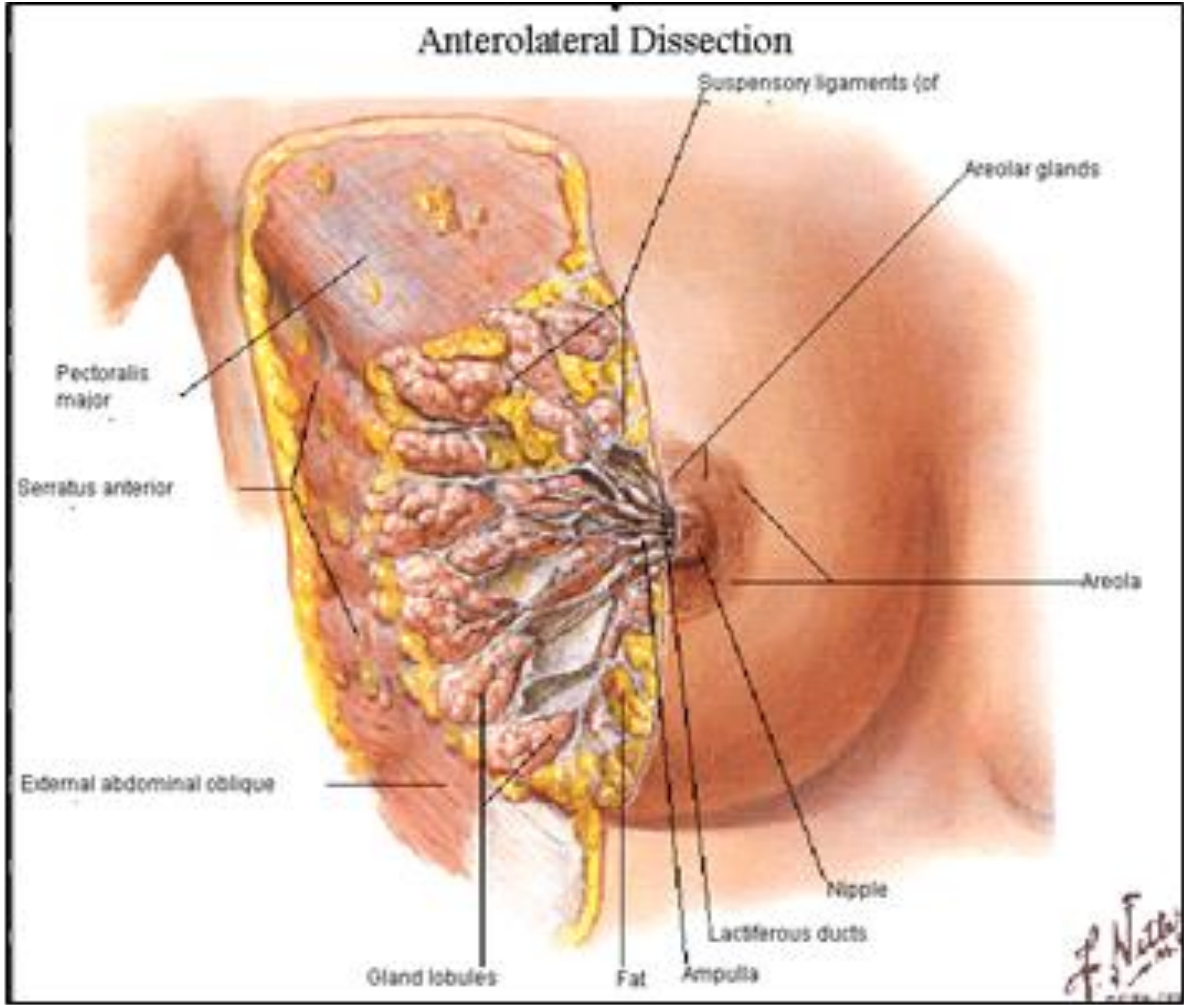
# La glande mammaire



1. Ligaments de Cooper
2. Tissu adipeux rétromammaire
3. Tissu glandulaire
4. Tissu adipeux intraglandulaire
5. Tissu adipeux sous-cutané
6. Principal canal lactifère
7. Canal lactifère



# Anatomie du sein



- **Afrique noire: 2<sup>e</sup> après le cancer du col utérin;  
incidence 30 cas pour 100.000 femmes avec une mortalité  
de 15 pour 100.000 femmes; âge moyen 42-53 ans.**

# Causes

La cause est inconnue à ce jour, mais les scientifiques pensent que l'association de certains facteurs pour conduire à la survenue d'un cancer du sein:

- Susceptibilité génétique;
- Exposition à des facteurs environnementaux;
- Facteurs liés au style de vie

# **Facteurs de risque**

- **Age avancé (plus de 50 ans);**
- **Age précoce de l'apparition des règles;**
- **Ménopause tardive;**
- **Maladies bénignes du sein;**
- **Obésité après la ménopause**



# **Facteurs de risque (suite)**

- **Histoire familiale de cancer du sein;**
- **Radiations ionisantes;**
- **Consommation importante d'alcool;**
- **Utilisation des médicaments à base d'hormones (pilules)**

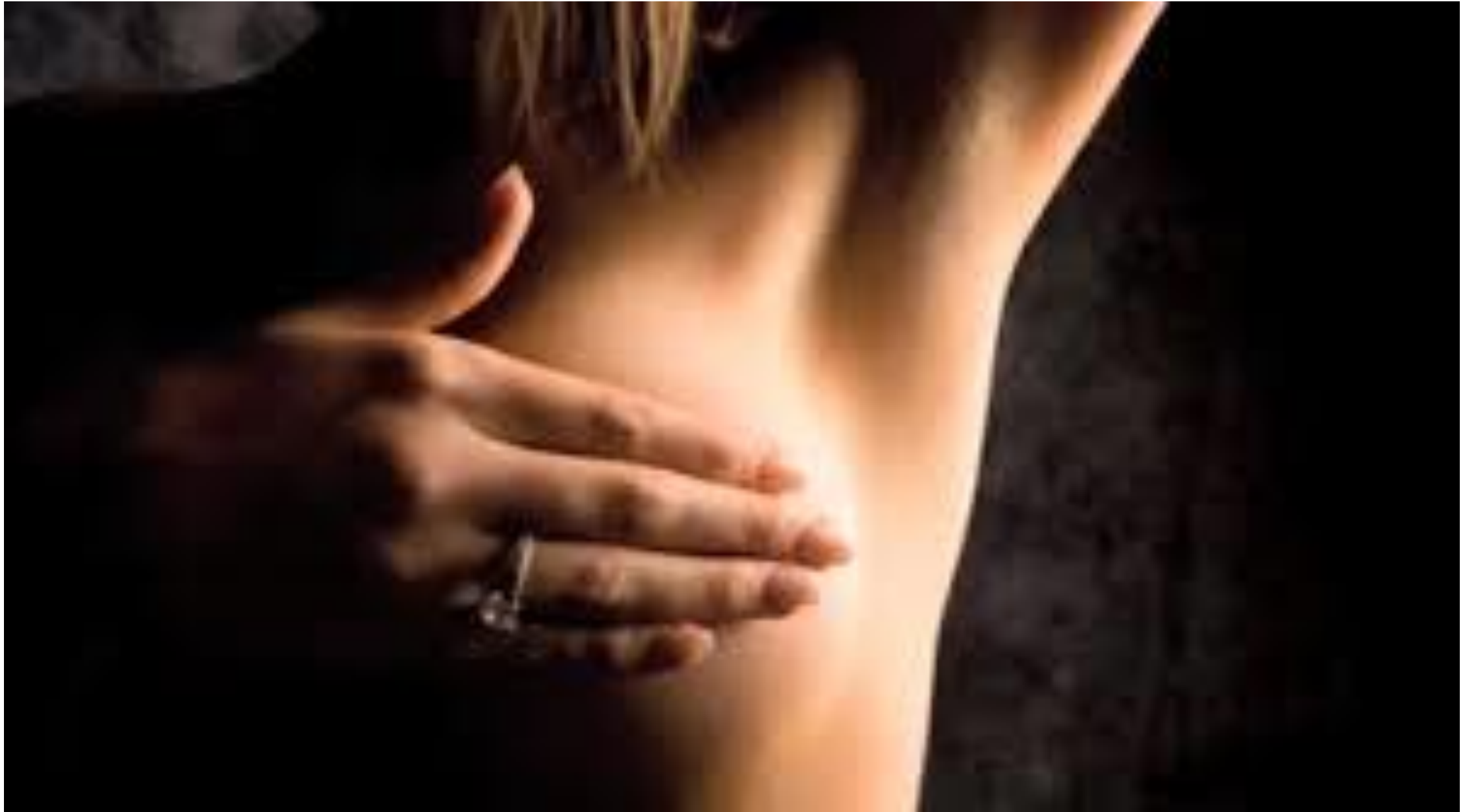# **Facteurs modulateurs**

- **Maternité précoce;**
- **Multiparité;**
- **Activité physique régulière;**
- **Allaitement maternel et le maintien de l'équilibre;  
énergétique réduisent ce risque.**

# Allaitement prolongé prévient le cancer du sein



# Autopalpation mammaire : recommandations



# Premiers examens du dépistage

- Antécédents de santé :
- Bilan des symptômes de diagnostic d'un cancer du sein,
- des facteurs de risque et
- ATCD médicaux , héréditaires et collatéraux.
- **Examen physique** : palpation des seins, aisselles, signes maladie: masses, changements aux mamelons ou de la peau.

# Autopalpation mammaire

- Pour compléter examens réalisés en [dépistage Kc sein](#),
- Toute femme doit pratiquer régulièrement autopalpation mammaire.
- Examen inscrit dans démarche d'autodépistage du cancer du sein,
- Permettre découvrir des maladies du sein, comme les tumeurs cancéreuses

# Autopalpation mammaire

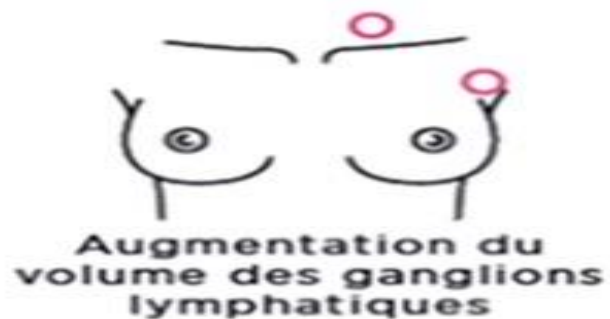- Dépistage cancer sein précoce= plus de chances de guérison
- majorité KC découvertes en consultations ou examens de diagnostic recommandés,
- certaines masses suspectes détectées par les patientes elles-mêmes en autopalpations mammaires.



# Autopalpation mammaire

- sensibilisation femmes apprentissage de corps : reconnaître l'aspect normal seins.
- même si examens dépistage réguliers.
- L'autopalpation des seins est fortement encouragée chez les femmes dès l'âge de 20 ans.

# Signes du cancer du sein



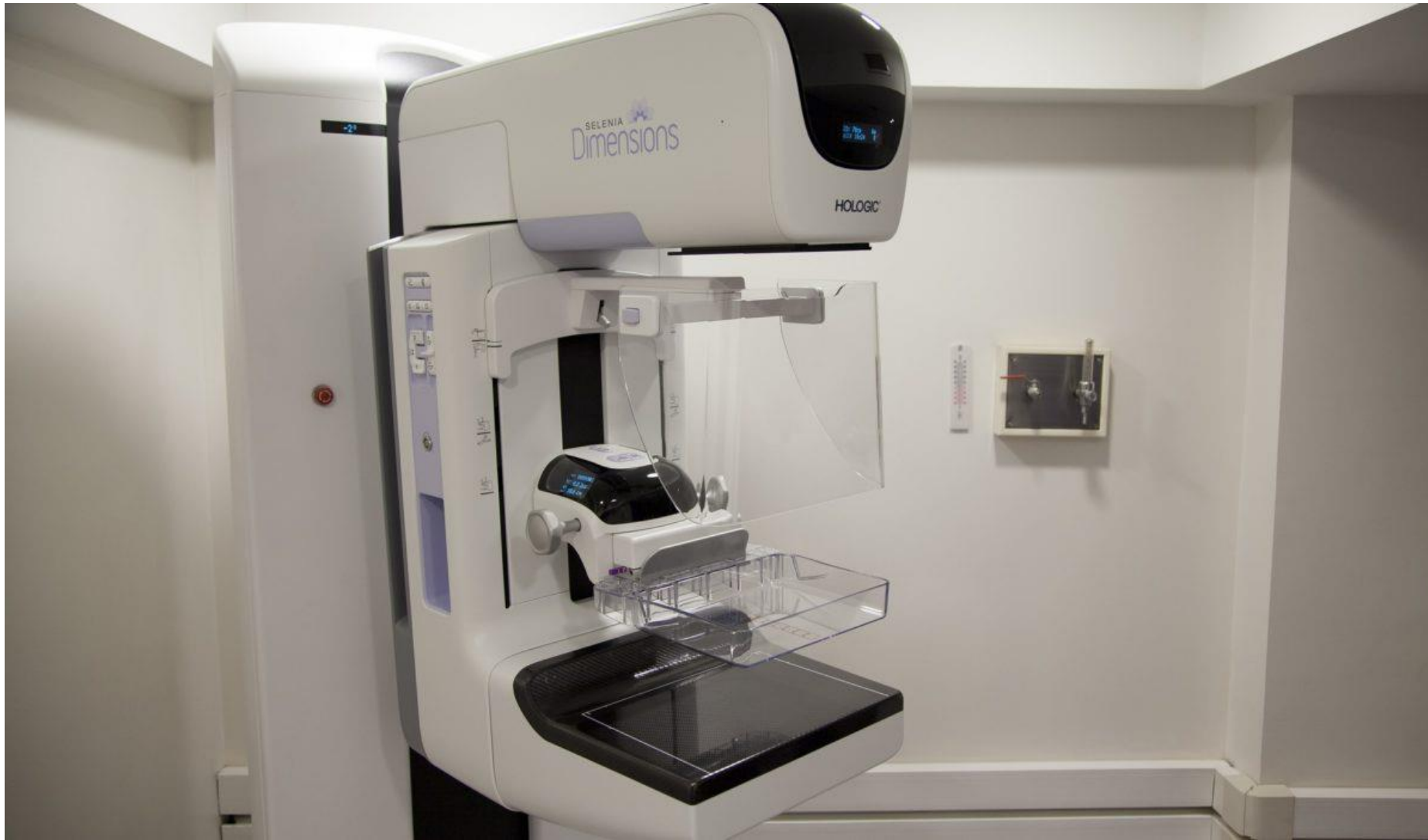# Autopalpation mammaire

- Réaliser préférence qlq jrs après règles.
- L'autopalpation: renouveler plus fréquemment, à part examen annuel gynécologue/médecin traitant

# Autopalpation mammaire

- Complète 1 [mammographie](#)
- réalisée tous 2 ans (cadre dépistage organisé Kc sein chez femmes 50 à 74 ans).

# Mammographie



# Comment faire une autopalpation mammaire

Modalités palpation seins: 2  
étapes, pour efficacité  
autodépistage KC sein

# Comment faire une autopalpation mammaire

- L'examen visuel
- devant miroir (prendre le temps : inspecter avec attention les seins)

plusieurs positions :

- bras le long du corps,
- les bras levés,
- le haut du corps penché en avant,
- les mains sur les hanches...

# Comment faire une autopalpation mammaire

- Reconnaître aspect normal seins
- Attention à toute modification anormale :

taille, rougeur, forme, modification du mamelon, changement d'aspect de la peau).



# Comment faire une autopalpation mammaire

## Palpation(auto-examen)

- couvrir intégralité 2 seins + creux axillaires (sous les aisselles).

Palpation mammaire optimale: 3 doigts du milieu de la main droite pour sein gauche, et inversement.

Appliquer 3 niveaux de pression pour chacun des mouvements :

- superficielle,
- moyenne, et
- appuyée.

# Autopalpation mammaire

- Ne rater aucune zone: 3 méthodes recommandées :
- la méthode circulaire : la palpation débute en haut de l'aisselle et
- consiste à palper depuis la partie la plus externe du sein jusqu'au mamelon en formant une spirale ;

# Autopalpation mammaire

- la méthode radiale :
- la palpation : mouvements en ligne droite depuis le mamelon vers l'extérieur du sein, en répétant ces gestes de façon à faire tout le tour de la zone

# Autopalpation mammaire

- la méthode verticale :
- la palpation se fait de haut en bas en commençant sur le haut des aisselles, mouvement est à renouveler de façon parallèle, en léger décalage pour palper toutes les parties du sein.

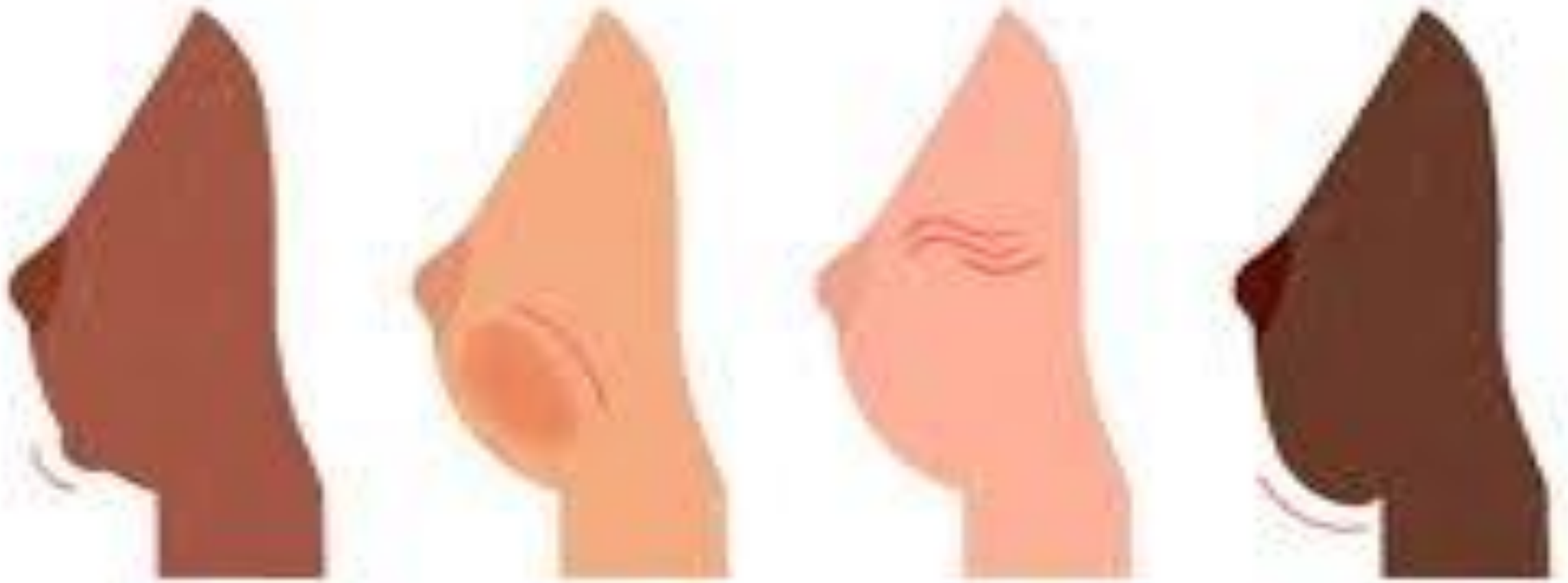
# Autopalpation mammaire

Signaux alarmants :

- Des modifications anormales de l'aspect des seins ou des creux axillaires doivent vous encourager à consulter votre médecin ou gynécologue.

# ANOMALIES AU SEIN

**Quelques-uns des symptômes à surveiller :**



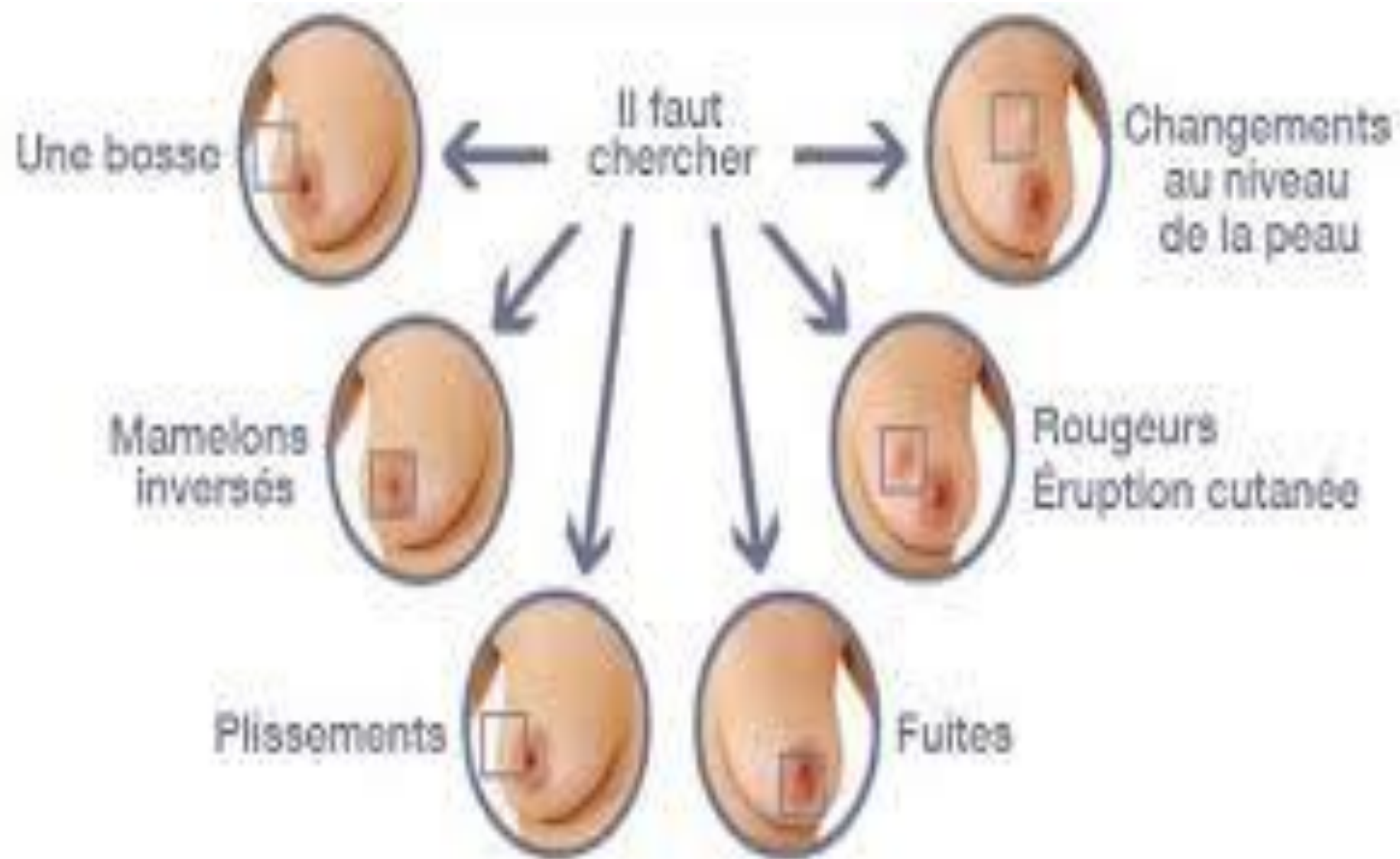
# Autopalpation mammaire

- Parmi ces symptômes, on retrouve :
- la palpation d'une grosseur
- la modification de la taille ou de la forme du sein
- une rétraction de la peau du mamelon ou du sein

# Autopalpation mammaire

- un écoulement depuis le mamelon ;
- un changement d'aspect de la peau (épaississement, aspect "peau d'orange", veines visibles) ;
- une rougeur anormale du sein ;
- de façon générale :
- toute modification suspecte d'apparition récente.





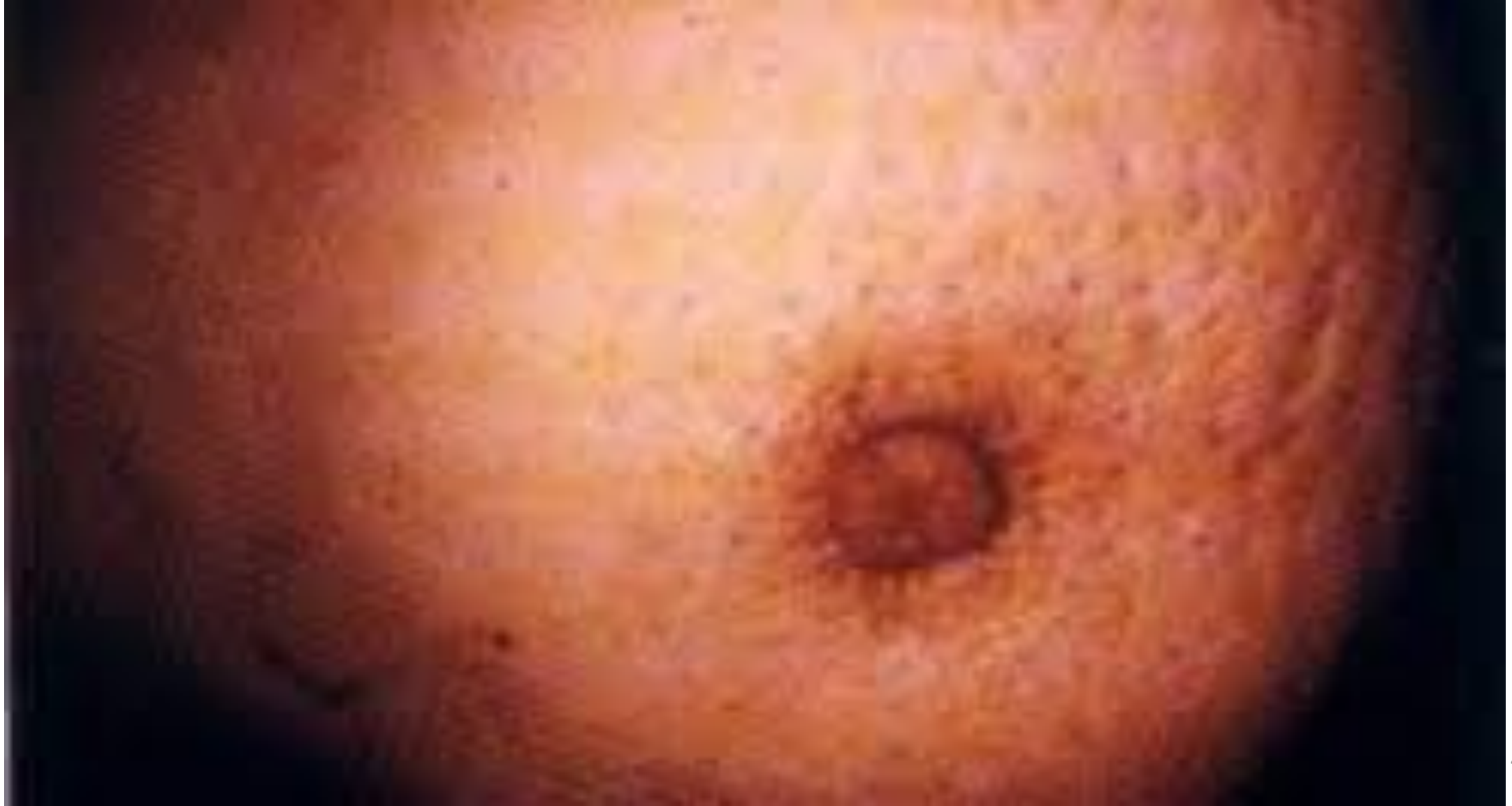# Autopalpation mammaire

Rappel: 1 ou ou plusieurs symptômes au niveau des seins + creux sus-claviculaires pas nécessairement Kc sein.

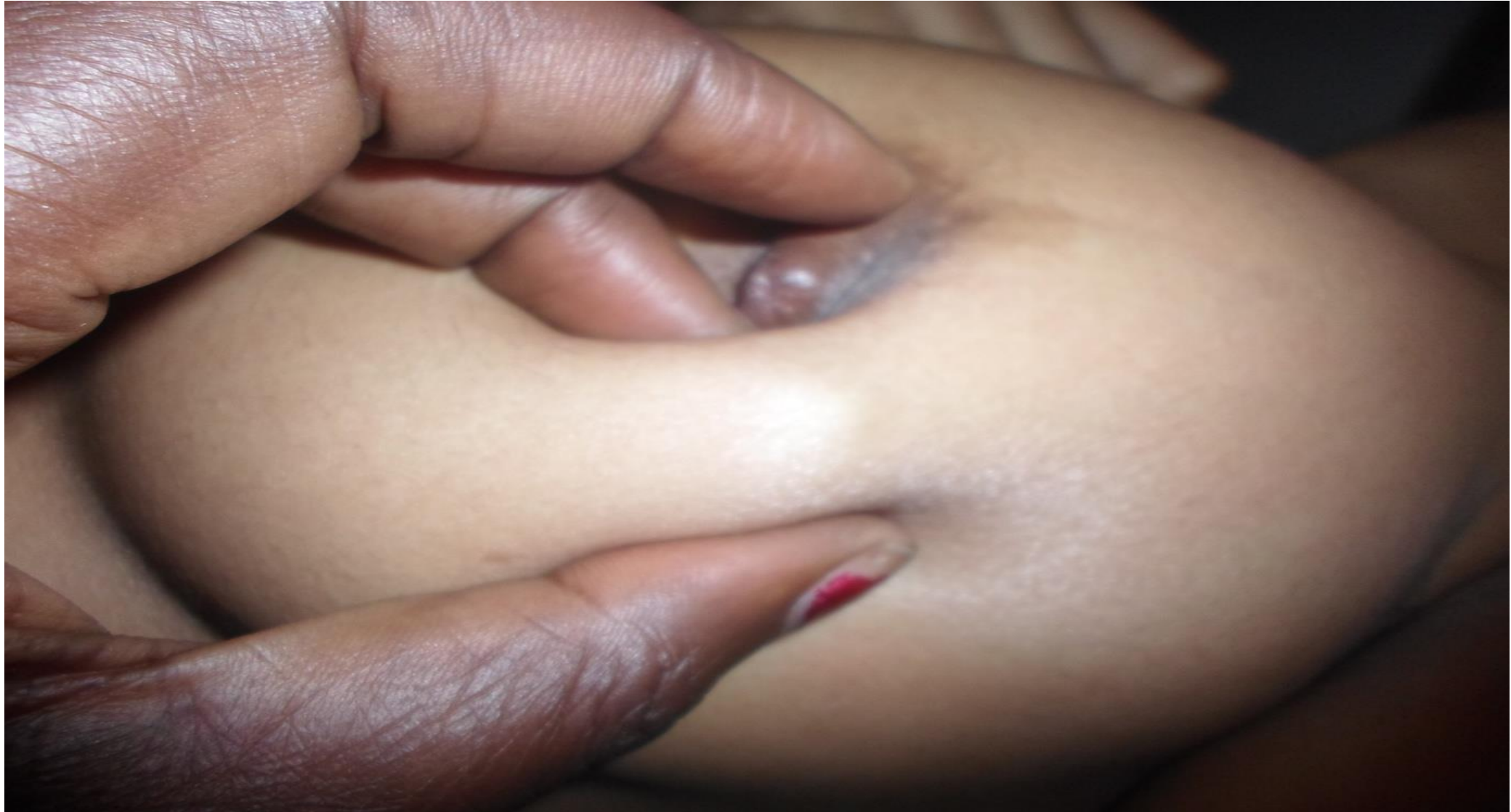Peut être pathologie du sein bénigne.

- Si objectivé: parler rapidement au médecin traitant ou gynécologue. CAT:
- Bilan complet seins
- examens complémentaires :
- diagnostic complet.

# Peau d'orange



# Boules dans le sein

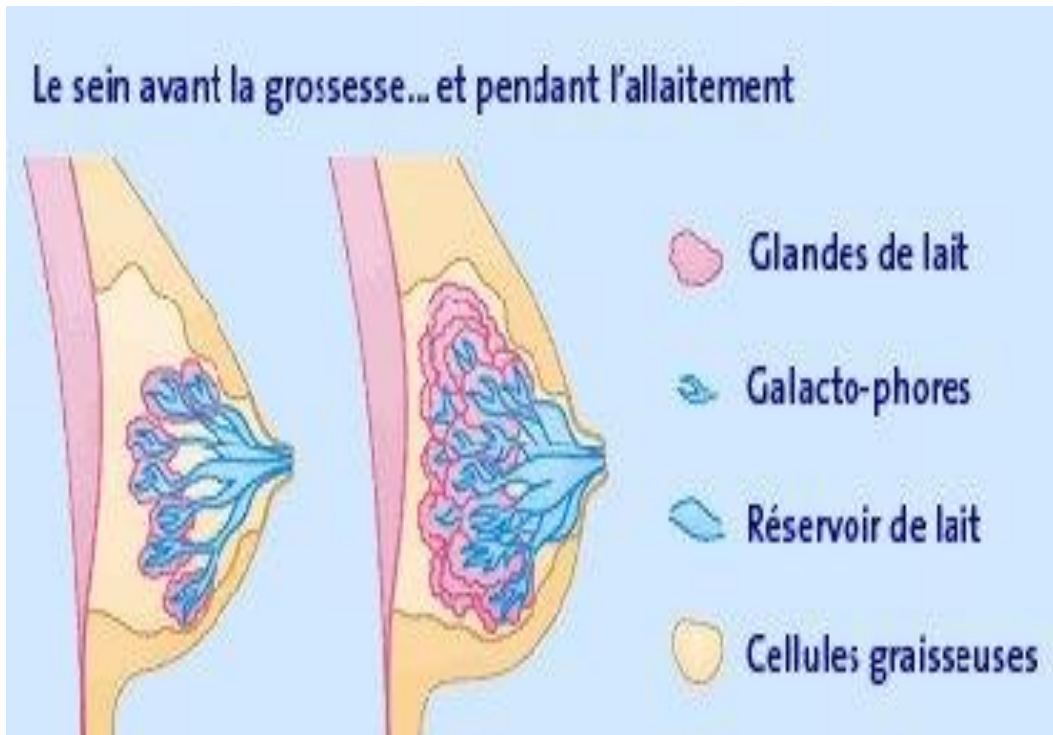


# autopalpation mammaire

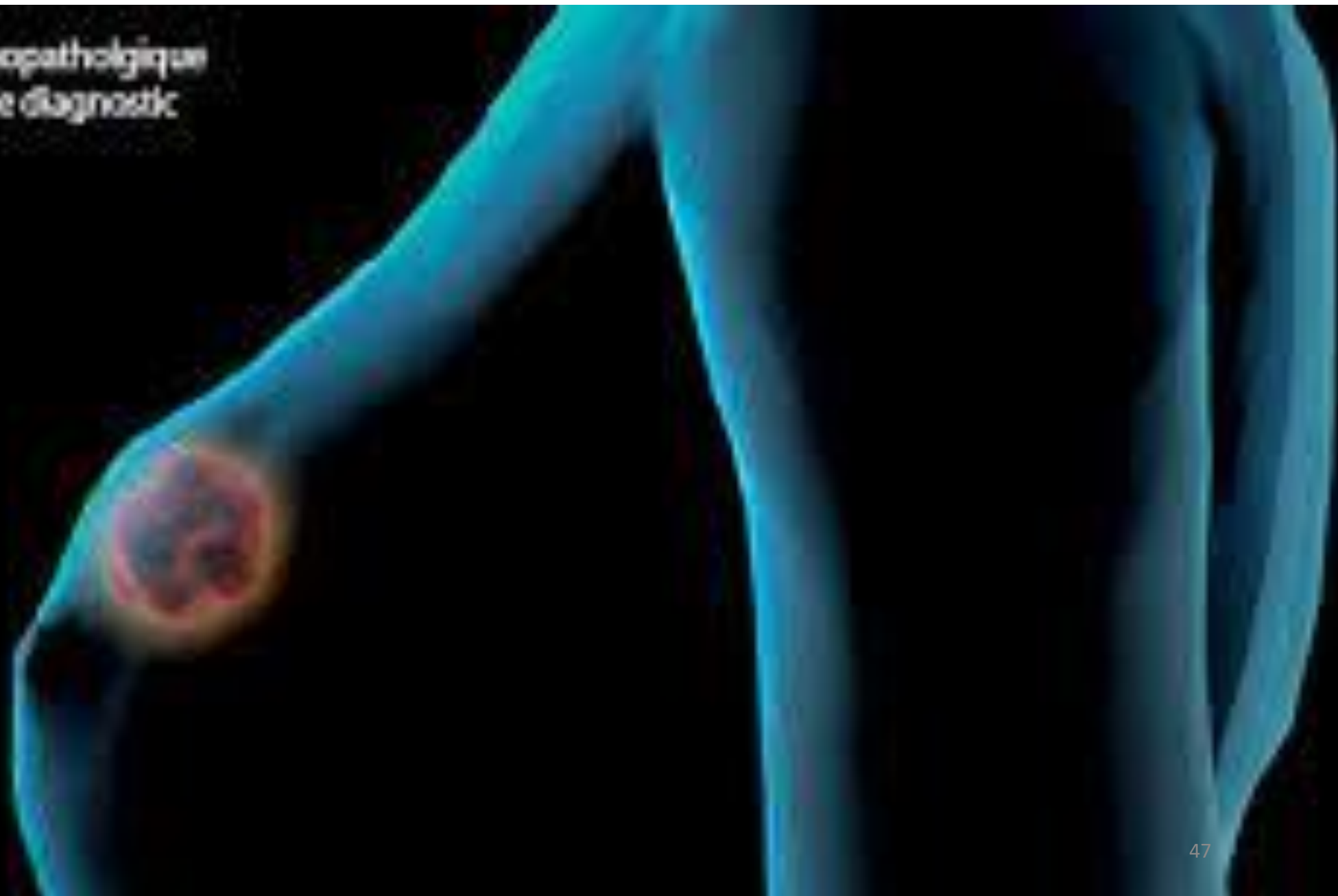
**À savoir :**

- **AM ne se substitue examen régulier médecin**
- **Renforce moyens mis en œuvre dans dépistage du cancer du sein,**
- **Complétée par une consultation annuelle et**
- **Examens d'imagerie médicale complémentaires (mammographie, échographie) si besoin**

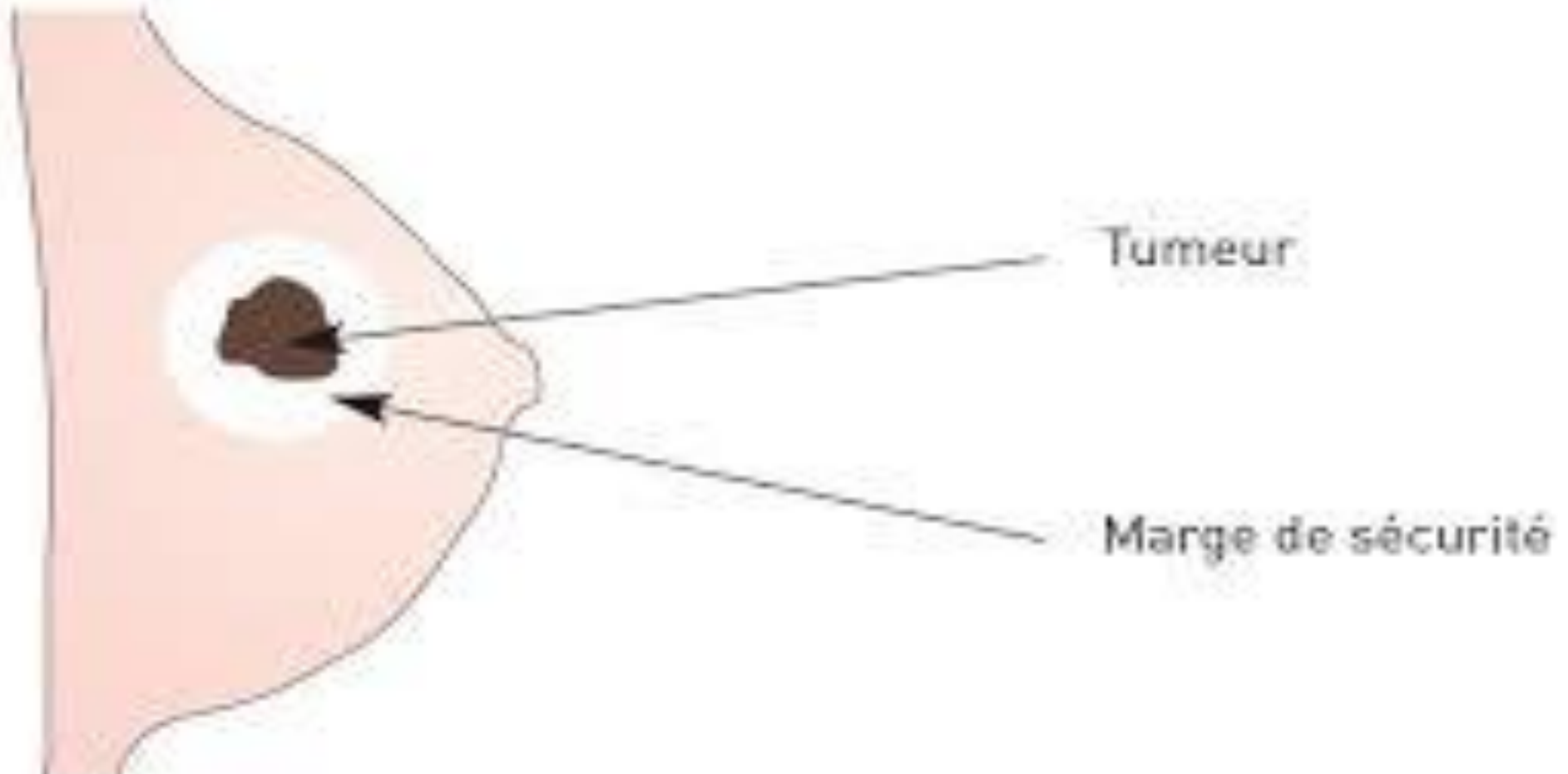
# Allaitement prolongé prévient contre le Kc du sein



Seul l'examen anatomopathologique permet de confirmer le diagnostic de l'imagerie



# Boules dans le sein



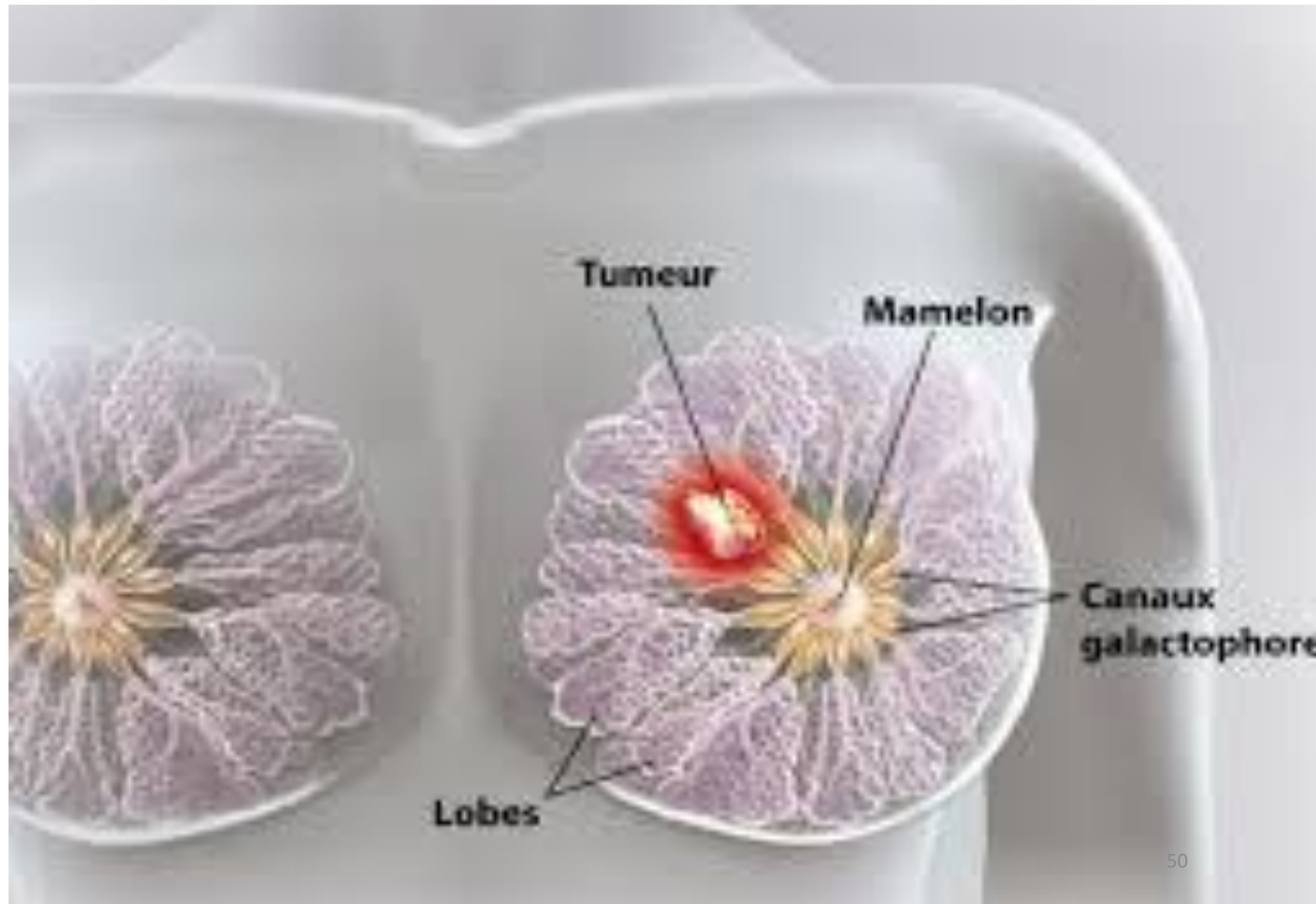


Cellules tumorales  
au niveau des ganglions  
axillaires

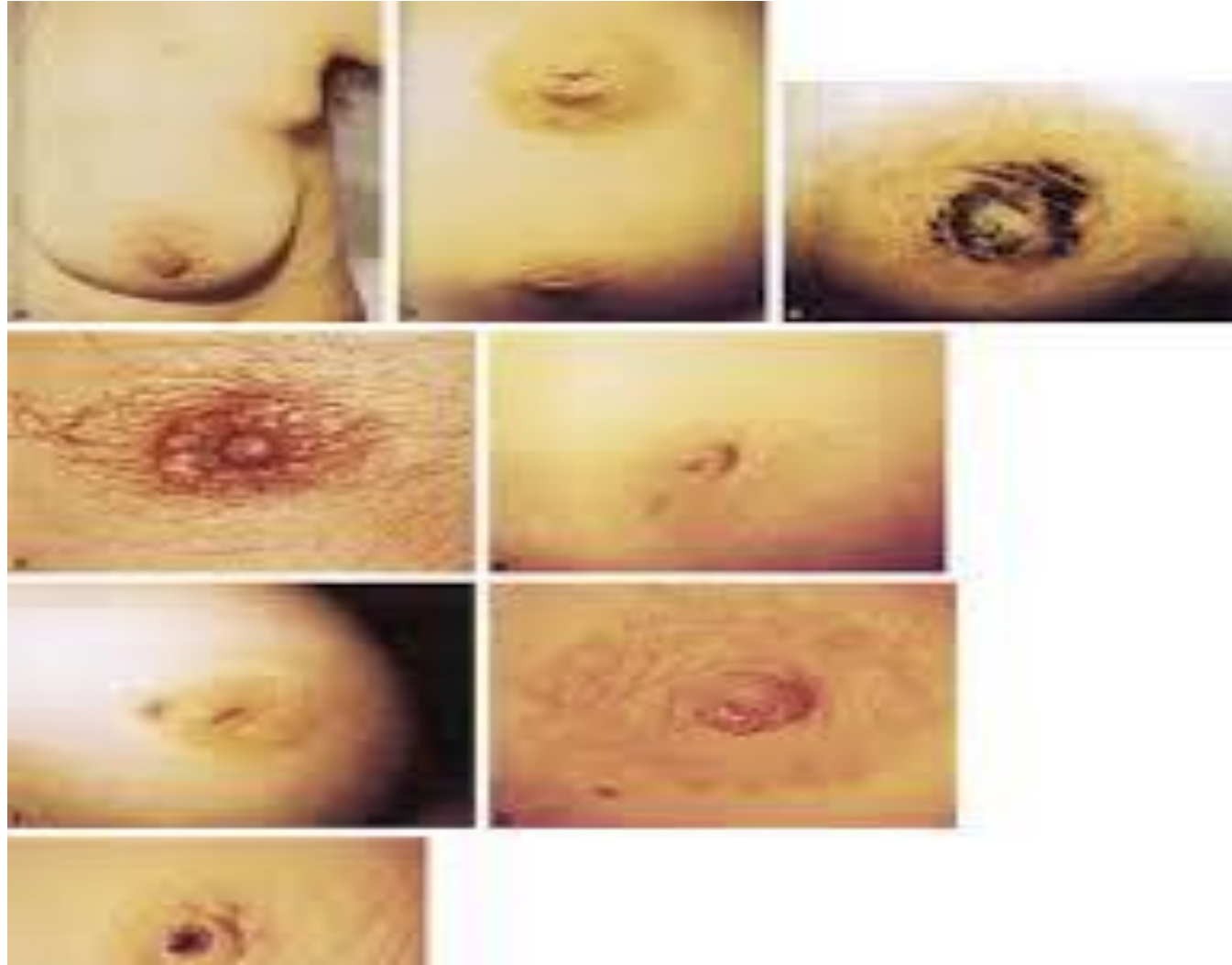Tumeur

Cellules tumorales  
migrant vers les ganglions

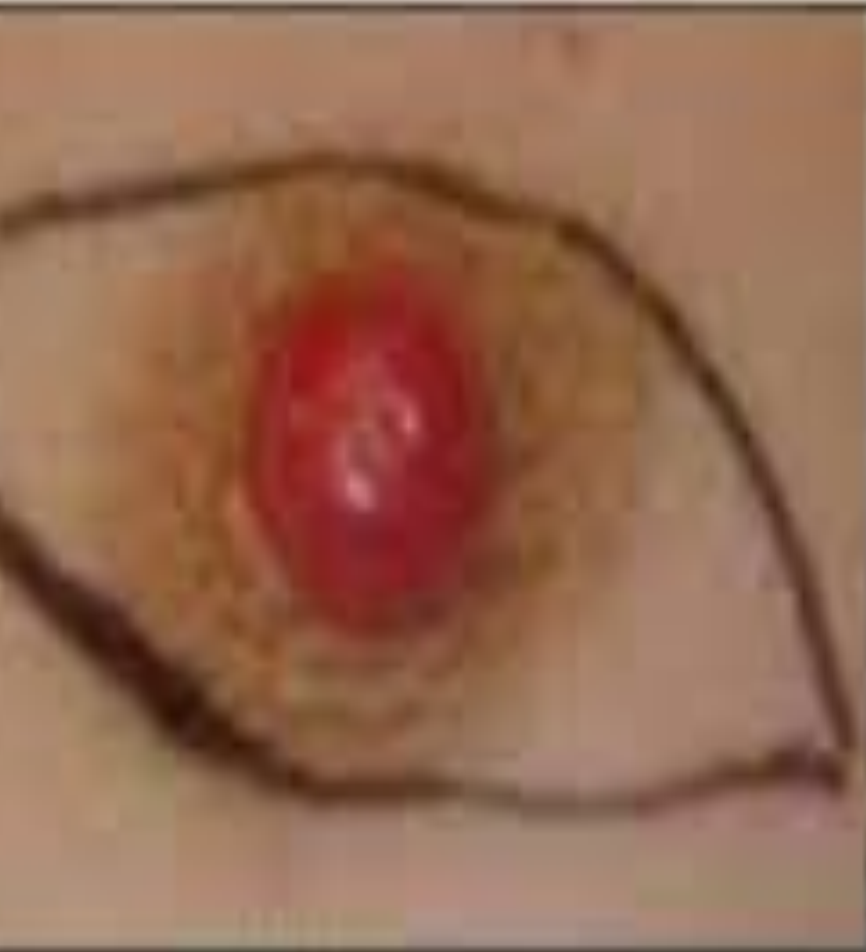# LE SEIN



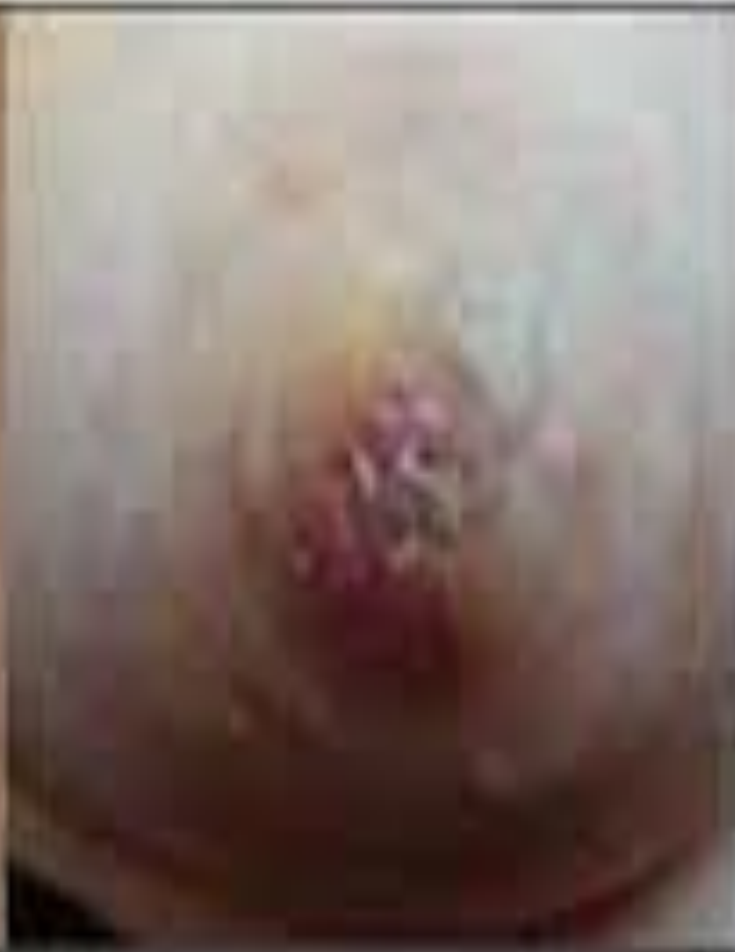# SYMPTOMATOLOGIE



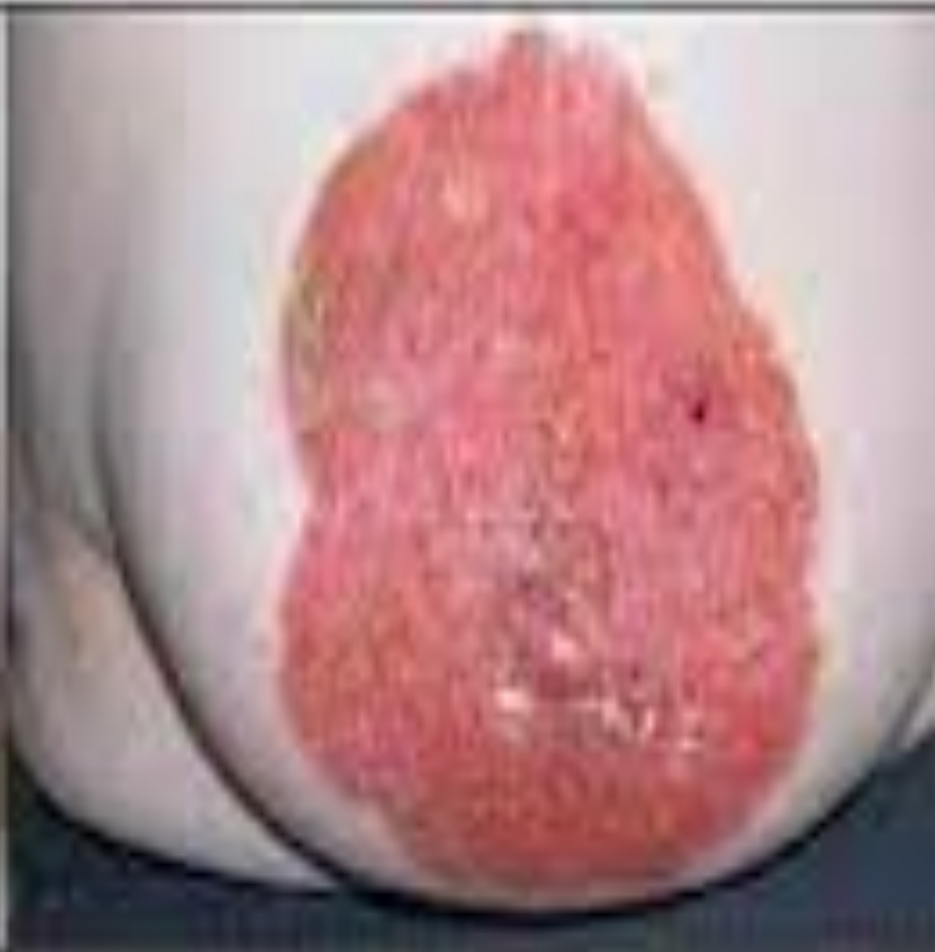# Stade 2: Maladie de Paget du mamelon



Stade initial

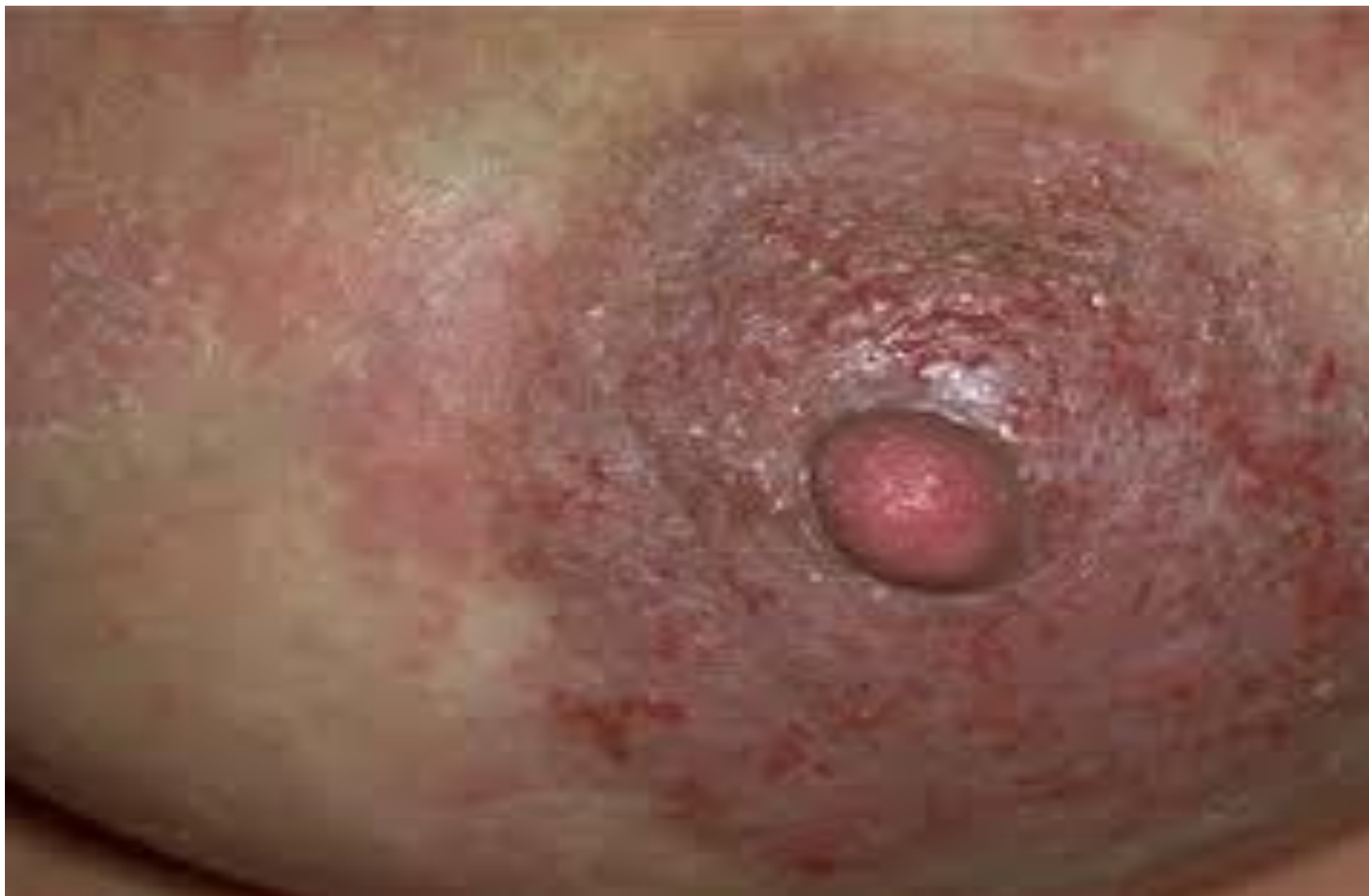

Stade intermédiaire

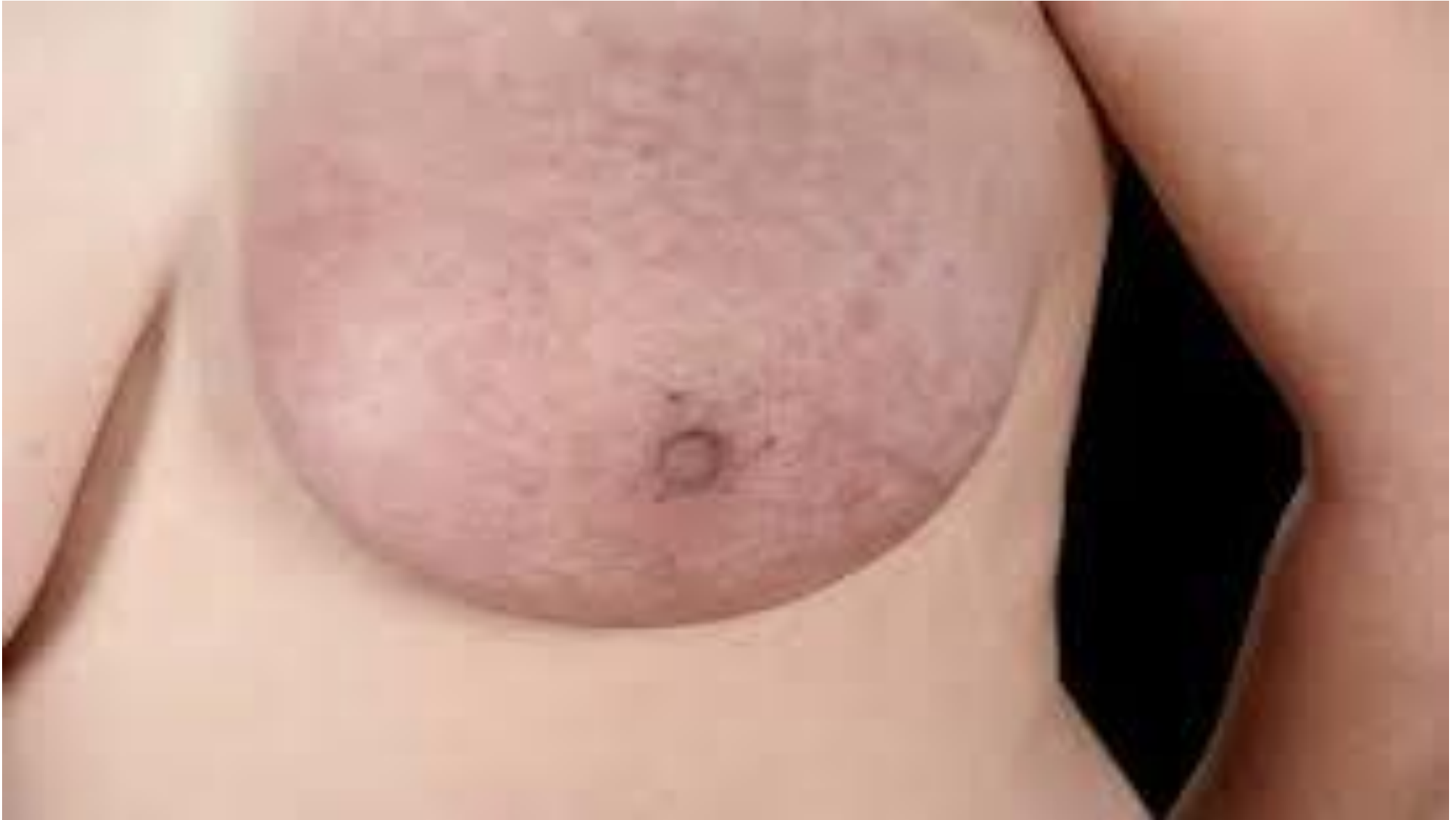

Stade tardif

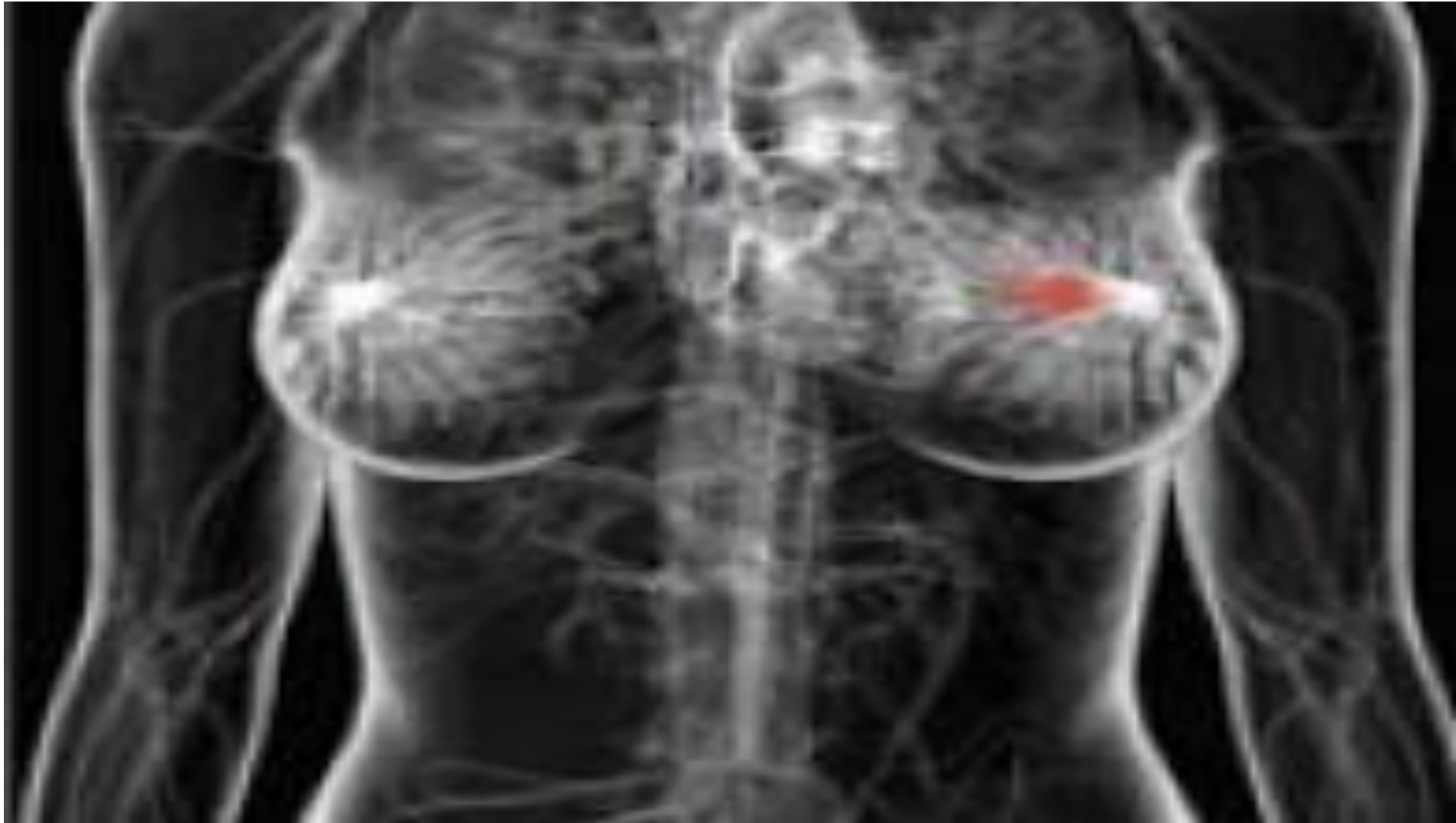
# SEIN MALADE



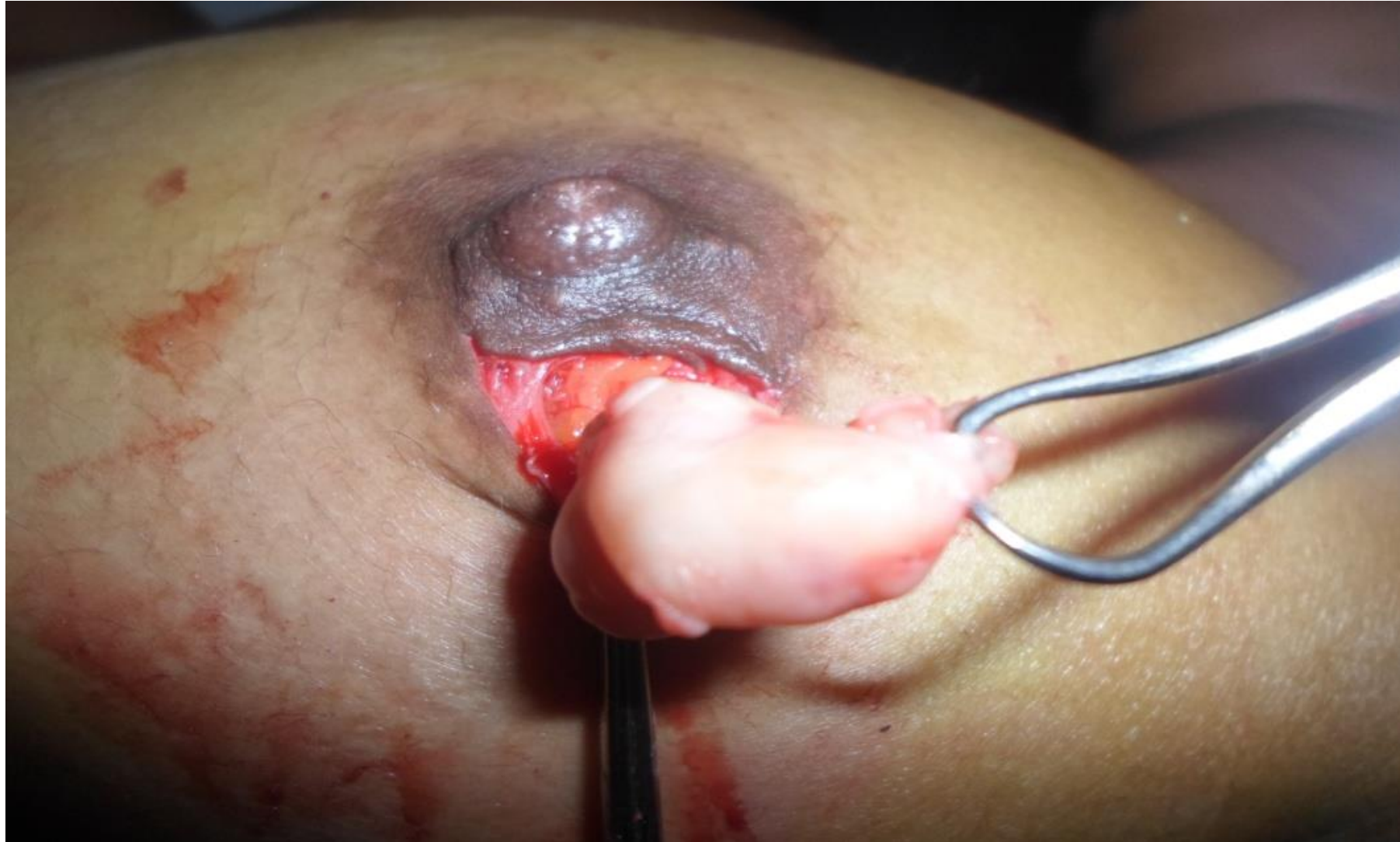# Stade 3: Adénocarcinome infiltrant



# Stade 4: Adénocarcinome métastasé

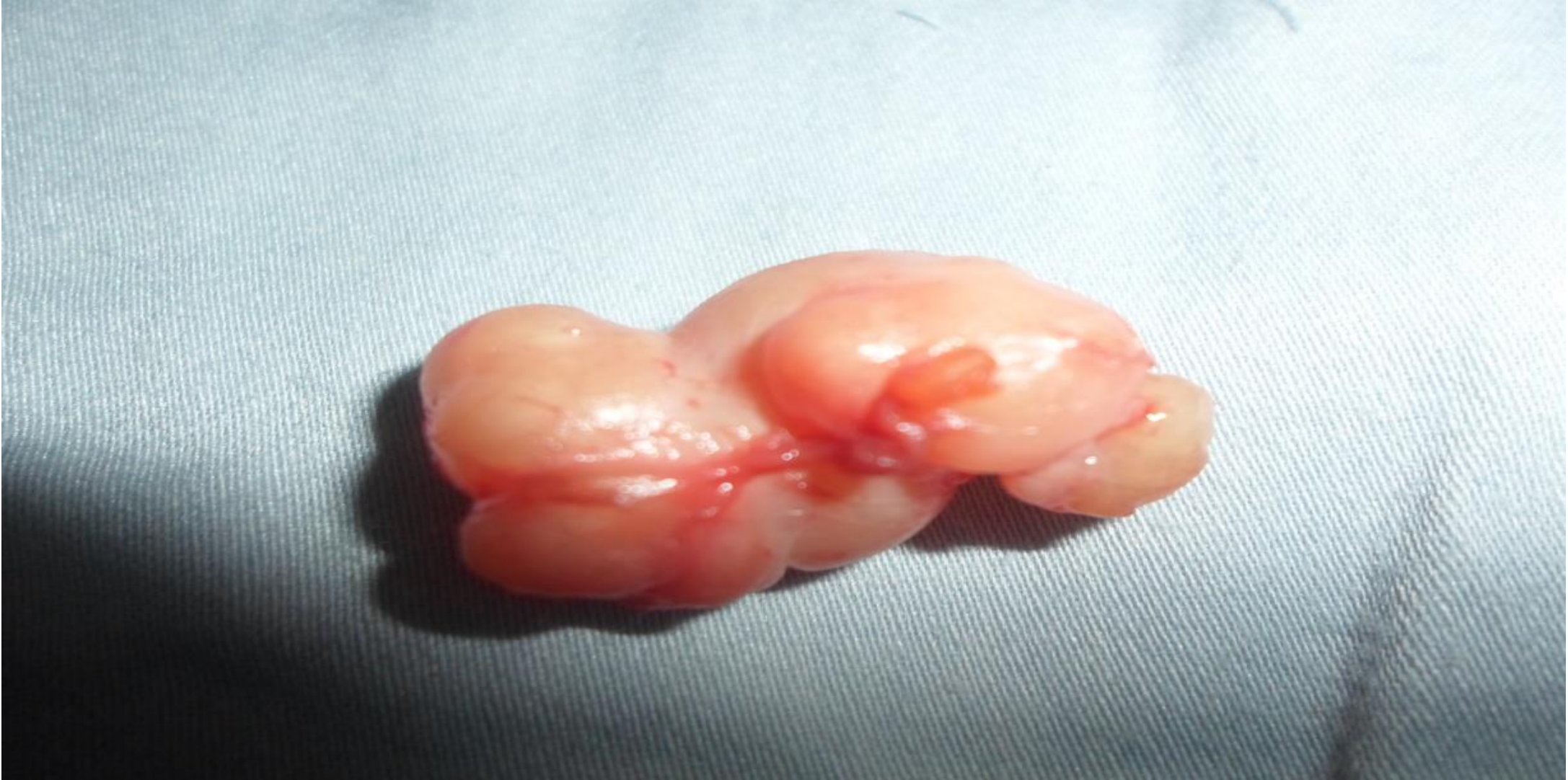

# Boules dans le sein

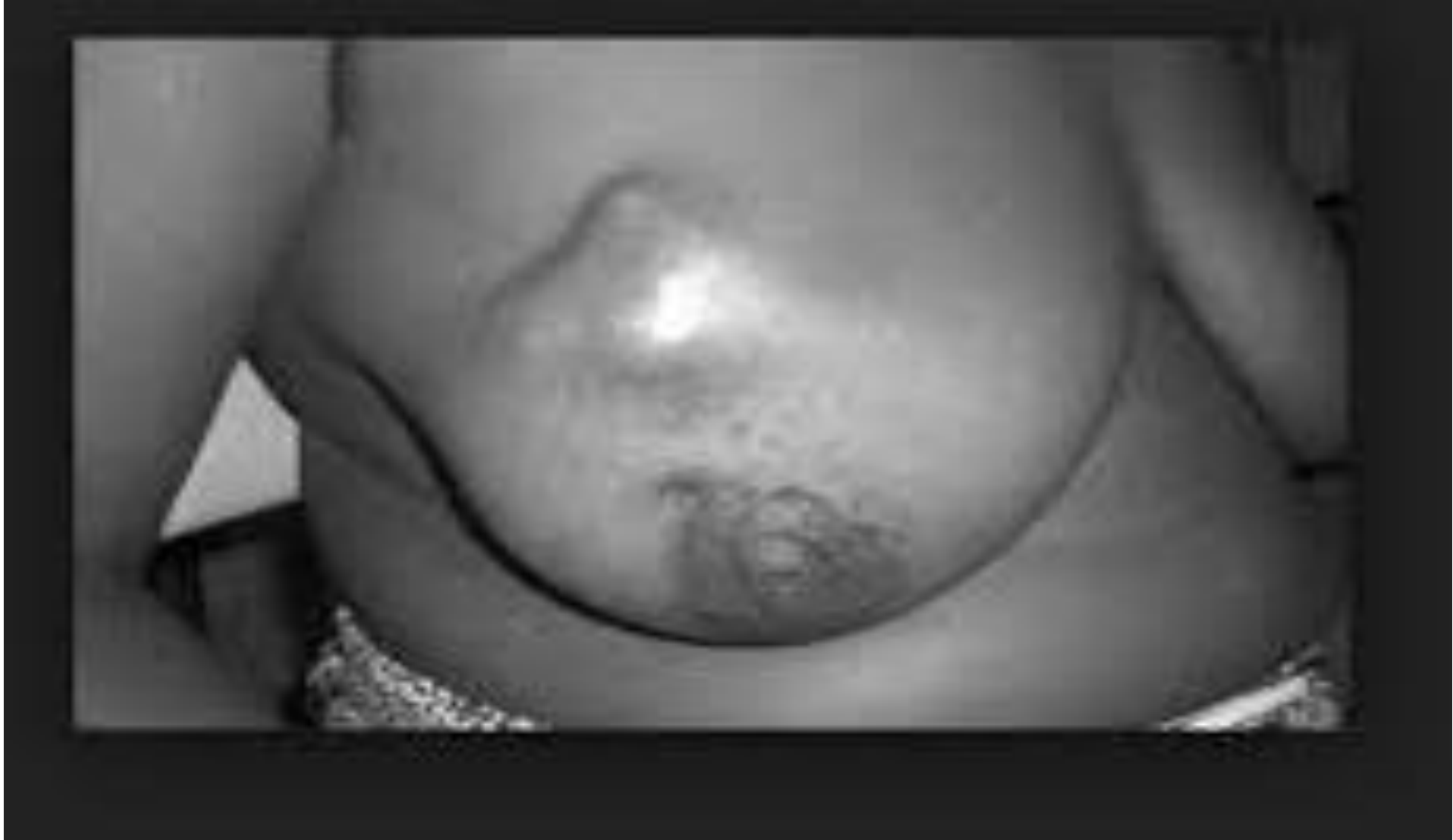



# Boules dans le sein



# Boules dans le sein



# **Diagnostic du Cancer du sein**

- **Symptômes ----- Examen physique;**
- **Echographie mammaire;**
- **Mammographie**
- **Biopsie mammaire ou ganglionnaire**

# Traitement

- **Le traitement d'un cancer du sein repose sur la chirurgie, la radiothérapie, la chimiothérapie (incluant les thérapies ciblées) et l'hormonothérapie**

# **Prévention**

- **Contrôle des facteurs de risque;**
- **Autopalpation régulière des seins;**
- **Mammographie: 1 fois chaque 3 ans pour les femmes ménopausées;**
- **Check up annuel**

**MERCI POUR VOTRE  
ATTENTION**